# 胃レントゲン検査　部位名

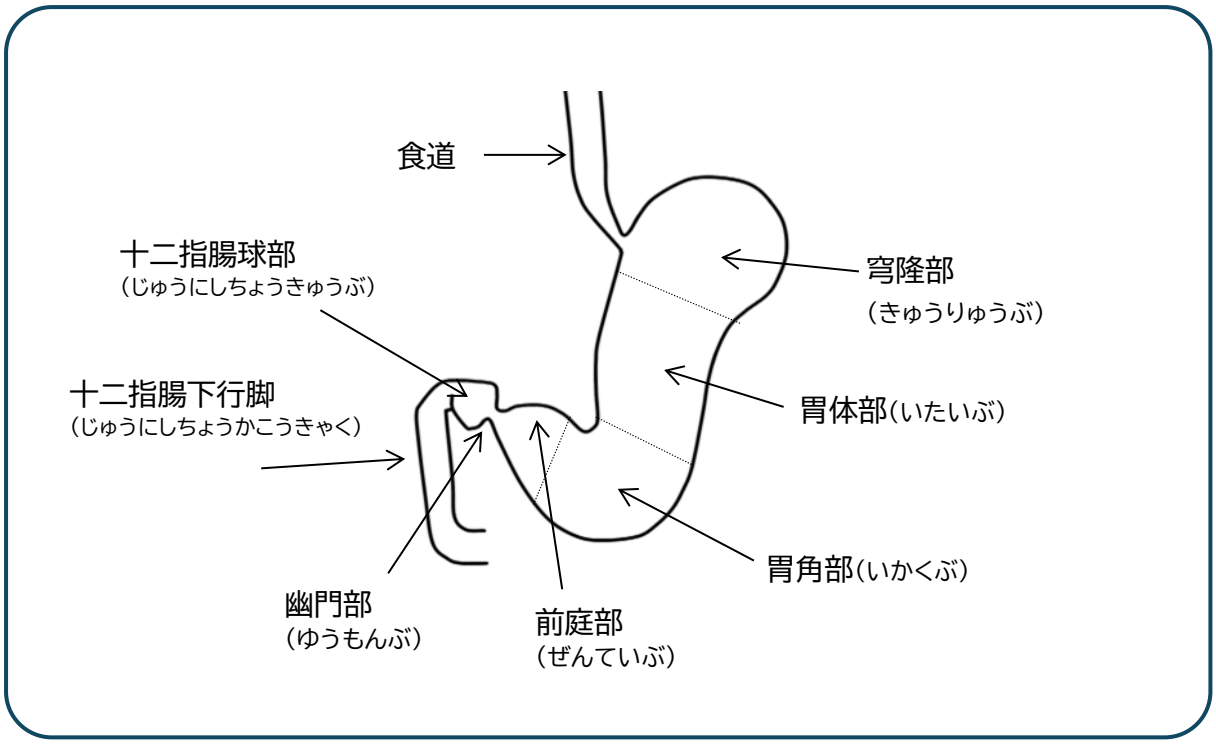


# 胃レントゲン検査　所見名解説（アイウ順）

| | |
|---|---|
| ア | |
| 圧排像（あっぱいぞう） | 胃の周囲の臓器や腹腔内の腫瘤によって、袋状の胃が外側から押されて内腔側に窪んだ所見です。呼吸や胃の伸展度により部位や形状が変化します。 |
| 陰影欠損（いんえいけっそん） | 主として充盈像（胃をバリウムで充盈して撮影した画像）で、内腔を満たしたバリウムの一部が欠損した像です。まず、進行したがんや胃粘膜下腫瘍が疑われますので、必ず精密検査が必要となります。 |
| カ | |
| 憩室（けいしつ） | 食道、胃、十二指腸の一部が外方へ袋状に突出したものです。多くの場合、放置してかまいません。ただし、十二指腸憩室は、まれに憩室炎や出血、穿孔（穴が開く）を引き起こすことがあります。 |
| サ | |
| 消化管術後（しょうかかんじゅつご） | 胃がんや胃潰瘍などに対する消化管の手術後の形態変化を指します。手術で胃の一部を切除してある場合は、胃 X 線検査ではバリウムが胃をすぐに通過してしまうため病変をとらえにくく、所見を見逃す場合があります。また、胃がん術後の方は胃がん再発のリスクがありますので、胃術後の方はかかりつけ医療機関を決めて定期的に胃カメラ検査を行うことをお勧めします。 |
| 食物残渣（しょくもつざんさ） | 胃に食物が残った状態です。食事から検査まで間がないと胃に食物が残る場合があります。また前日に焼き鳥や焼肉、こってり系のラーメンなど脂分の多いものなど消化の悪い食事をすると胃に食べ物が残ることがあります。胃検査の前 |

| | |
|---|---|
| | 日は消化のよい脂分の少ない食事をとってください。また、糖尿病がある方も胃に食事が残ることがあり前日の食事は注意が必要です。<br>通常は様子見にて１年後再検査となりますが、まれに胃腸病変で通過障害を起こしている場合がありますので腹部膨満感や腹痛など症状がある方は医療機関を受診してください。 |
| 伸展不良（しんてんふりょう） | 胃の伸縮性が失われている状態です。胃は本来よく伸び縮みするのですが、潰瘍や炎症、腫瘍があったりするとひきつれてのびなくなります。胃カメラによる精密検査が必要となります。 |
| 残胃炎疑い（ざんいえんうたがい） | 胃がんや胃潰瘍などの手術で胃の一部を切除してあり、残った胃粘膜に胃炎が認められる場合があります。胃術後の方は胃 X 線検査では、バリウムが胃をすぐに通過してしまうため病変をとらえにくく所見を見逃す場合があります。また、胃がん術後の方は胃がん再発のリスクがありますので、胃術後の方はかかりつけ医療機関を決めて定期的に胃カメラ検査を行うことをお勧めします。 |
| 食道ヘルニア（しょくどうへるにあ） | 食道が横隔膜を通り抜ける間隙である食道裂孔から、本来腹腔内にあるべき胃が胸腔内に入り込んだ状態を言います。胃酸などの胃内容物が食道へ逆流し、逆流性食道炎を起しやすい状態です。症状があれば治療の対象になりますが、内服治療が効かない場合は手術療法を考慮する場合があります。 |
| 石灰化像（せっかいかぞう） | カルシウムが体内に沈着したもので、X 線検査では濃い白色陰影として写ります。胆石、腎臓結石などが写る場合があります。多くの場合、特に対処の必要はありませんが、経過観察や精密検査が必要になることもあります。 |
| タ | |
| 透亮像（とうりょうぞう） | 胃粘膜に造影剤（バリウム）が薄く広がった状態で、周囲に比べてわずかにバリウムがはじかれた所見です。丈の低い隆起を表しており、胃粘膜下腫瘍やポリープなどでみられます。胃がん（とくに早期がん）などでもみられることがあります。良悪性の判別が必要となった場合は要精密検査となり胃カメラ検査が必要となります。 |
| ナ | |
| ニッシェ | 潰瘍によって生じた胃などの壁の欠損（窪み）にバリウムがたまった所見です潰瘍は良性のこともありますが、がんによって起きることがあり胃カメラによる精密検査で良悪性を確認する必要があります。 |
| 粘膜粗造（慢性胃炎疑い）：（ねんまくそぞう） | 胃の粘膜表面にある細かな模様のことです。これが通常より大きな模様で粗くなっている状態で胃炎を疑います。胃炎はおもにヘリコバクター・ピロリ菌（以下ピロリ菌）の感染によっておきる場合が多く、炎症を繰り返すことでしだいに胃粘膜がうすくなり、年齢とともに胃の粘膜が萎縮し萎縮性胃炎に進んでいきます。萎縮性胃炎は胃の老化現象とも考えられますが、わずかですが慢性胃潰瘍や胃がんに進行する場合もあります。<br>また、ピロリ菌を除菌しても胃の粘膜が完全に元にもどることは少なく、除菌後も胃Ｘ線検査で粘膜粗造を指摘される方がほとんどです。ピロリ菌除菌後も胃がんリスクは残りますので、ピロリ菌が現在いる方は無論のこと、除菌をされた方についても、かかりつけ医を決めて定期的（２年に１度程度）に胃カメラ検査を行うことを当センターは推奨いたします。また、胃がんリスクとしてはピロリ菌に加え、喫煙と塩分の多い食事がありますので、除菌後も禁煙と減塩など |

| | |
|---|---|
| | 食生活習慣改善をお勧めします。 |
| 粘膜不整（ねんまくふせい） | 胃や食道の内部の壁が凸凹している状態です。正常粘膜は X 線検査では均一で微細な模様を呈していますが、その構造が乱れた状態を言います。慢性胃炎や比較的凹凸に乏しい胃がん、食道がんなどが原因となります。要精密検査となったら、良悪性を判断するため胃カメラ検査が必要です。 |
| ハ | |
| バリウム誤嚥（ばりうむごえん） | 胃 X 線検査時に本来は食道から胃に入るバリウムが、なんらかの理由で肺のほうに流れこんでしまった状態です。痩せ型の男性、高齢者にみられます。喉の機能が落ちていることが考えられます。気管支までのバリウム誤嚥は排出されることが多いですが、肺胞まで達すると排出されず残る場合があります。少量なら問題ありませんが、大量になると受診が必要になる場合があります。バリウム誤嚥後に続く咳や発熱などの症状があれば医療機関を受診してください。また、一度バリウム誤嚥をされた方は、今後胃 X 線検査は不可となりますので、かかりつけ医を決めて胃カメラ検査をお勧めします。 |
| バリウム斑（ばりうむはん） | 粘膜がへこんでいる部分にバリウムがたまる所見をいいます。早期がんや良性のびらんでみられます。しかし、胃の粘膜は常に平坦になっているわけでなく、バリウムがたまたま溜まっていることもあり、判定するのが難しい所見です。悪性を否定するために胃カメラ検査が必要になります。 |
| ひだの異常 | 胃の粘膜にはしわのようになったひだが沢山あります。ひだは通常、表面・辺縁が平滑で直線状またはゆるやかにカーブを描くように走行していますが、通常の形状や走行ではない状態を言います。その原因として胃がんなどの病気がある場合が考えられるので、胃カメラ検査で精密検査を受ける必要があります。 |
| ひだ集中 | 胃などの粘膜のひだが一カ所に集中していることをいいます。集中するひだの様相を見ることによって良性潰瘍によるものか悪性腫瘍によるものか推定できます。<br>良性潰瘍では潰瘍が治り粘膜が修復されたときにひだ集中として現れます。良性潰瘍の瘢痕（修復後の傷跡）の場合は年1回の経過観察となります。<br>ただし、活動性の潰瘍や胃がんを疑う場合は要精密検査となります。要精密検査となったら、良悪性を判断するため胃カメラ検査が必要です。 |
| ひだ集中様 | ひだが集まっているようにみえるものの、ひだ集中とは断定できない所見です。胃の前壁と後壁のひだが重なって、集中しているように見えているだけかもしれませんが、なんらかの病変がかくれている場合があり、要精密検査となったら胃カメラ検査が必要となります。 |
| ひだ粗大（ひだそだい） | 胃粘膜には胃の長軸に沿ってひだがみられますが、そのひだが太くなった状態を言います。ヘリコバクター・ピロリ菌による慢性胃炎による影響が考えられます。ひだ粗大がある方は胃がんリスクがやや高いことが知られていますので、かかりつけ医を決めて定期的（２年に１度程度）に胃カメラ検査を行うことをお勧めいたします。 |
| びらん | 胃のびらんは、潰瘍よりも軽度の被覆上皮欠損と定義されるものです。つまり、一番表面の組織である「粘膜組織」が欠損している状態を指します。胃酸過多による炎症やストレス、飲酒、喫煙などで起こることがあります。 |
| 辺縁不整（へんえんふせい） | 正常では胃の辺縁は滑らかな直線あるいは曲線ですが、病変があると、細かな |

| | |
|---|---|
| | ギザギザや、複線化といって多重線や線が錯綜したようになります。これらをまとめて辺縁の不整と表現します。早期がんを発見する手掛かりになりますが、良性の潰瘍瘢痕などでもみられます。病変の輪郭が不整な時にも使うことがあります。悪性を否定するために胃カメラ検査が必要になります。 |
| 変形（へんけい） | 正常の胃は、バリウムやガスで伸展させると、鉤型（Jの字型）を呈しています。病変（とくに潰瘍や腫瘍）があるときにはいろいろな変形をきたします。十二指腸の場合は十二指腸の炎症や潰瘍、十二指腸潰瘍の治った痕などが考えられます。<br>要精密検査となった場合は、胃カメラ検査で変形の原因を調べる必要があります。 |
| ポリープ（胃） | 胃粘膜が隆起して起こる病変です。多くの方に認める所見であり、胃にできるポリープはほとんどが良性で放置しても問題ありません。ただし、2 センチを超える大きなポリープ、形がいびつなもの、時間とともに大きくなっているものは悪性の場合がありますので要精密検査となることがあります。また、ほぼ良性と判断できるものの少し大きめなポリープなどは経過を見るために 1 年後再検査となる場合があります。<br>※当センターでは小さく問題ないと思われるポリープについては、胃 X 線写真で所見があっても A 判定（異常なし）扱いとして所見を記載しておりません。 |
| マ | |
| | |
| ヤ | |
| | |
| ラ | |
| 隆起性病変（りゅうきせいびょうへん） | 粘膜がもりあがった病変で大きめのものや形がいびつな場合にはポリープではなく隆起性病変と呼んでいます。悪性である可能性が否定できないため、胃カメラ検査が必要です。「疑い」の場合はヒダやバリウムのむらによる陰影のみの場合もあります。 |
| ワ | |
| 湾入（わんにゅう） | 胃が適度に伸展したときに、辺縁にくびれが生じることがあります。原因は、胃壁の筋層の局所的な収縮です。生理的な胃の収縮運動では左右対称性のことがほとんどです。慢性の潰瘍や治癒した潰瘍、がん（特に進行がん）では、弯入によって病変の存在に気付くことがあります。急性のびらんや潰瘍でもみられることがあります。 |

日本人間ドック・予防医療学会　ホームページより一部引用